

Vergleich von CT- mit C-Bogen-Segmentierungen für eine navigiert kontrollierte Fräse in der Neurochirurgie

M. Dengl¹, R. Grunert², C. Trantakis^{1,2}, W. Korb²,
E. Jank³, J. Krüger³, T. Lueth⁴, J. Meixensberger^{1,2}

¹Klinik und Poliklinik für Neurochirurgie, Universität Leipzig

²Innovationszentrum Computerassistierte Chirurgie (ICCAS), Universität Leipzig

³Fraunhofer-Institut für Produktionsanlagen und Konstruktionstechnik IPK, Berlin

⁴Dep. of Micro Technology and Medical Device Technology (MIMED), Uni München

Email: markus.dengl@medizin.uni-leipzig.de

Zusammenfassung. Intraoperative Bildgebung im Rahmen der minimal invasiven Chirurgie an der Wirbelsäule nimmt einen zunehmenden Stellenwert ein. Deswegen war es Ziel der vorliegenden Studie Arbeitrauplanungen durch 2D-Bilder des C-Bogens mit der Segmentierungen von analogen CT-Datensätzen zu evaluieren. An unterschiedlich erfahrenen Chirurgen wurde Genauigkeit und Zeitaufwand der Segmentierung an einem Wirbelsäulenphantom analysiert. Insgesamt war die CT-Segmentierung der 2D-Segmentierung überlegen. Jedoch zeigte sich, dass bei Einhalten eines Sicherheitsabstandes von 1,5mm die 2D-Segmentierung mittels aufgenommener Bilder eines C-Bogens eine hinreichende Genauigkeit in der klinischen Praxis zulässt. Der durchschnittliche Zeitaufwand für die intraoperative Segmentierung ist mit ca. 3 Minuten für den Alltagsgebrauch vertretbar. Eine Lernkurve wurde bei allen unterschiedlich erfahrenen Chirurgen verifiziert.

1 Einleitung

Operative Eingriffe mit Unterstützung von Computern und Navigation nehmen einen immer größer werdenden Stellenwert ein. Damit wird auch der Wunsch nach einer erhöhten Automatisierung und eine Vereinfachung des Arbeitsablaufes unter Einsatz eines Navigationssystems nachvollziehbar. Bisherige Systeme haben sowohl den Nachteil eines niedrigen Automatisierungsgrades als auch oft den einer nicht unerheblichen Anzahl an zusätzlichen Arbeitsschritten, die durch präoperative Datenakquisition entstehen.

Dem Konzept navigiert kontrollierter chirurgischer Instrumente („navigated control“) folgt zum Einen ein höherer Automatisierungsgrad – die Funktion des Instrumentes ist direkt an die Navigation gekoppelt –, als zum Anderen die Integration der Datenakquisition in den bereits etablierten Arbeitsablauf und damit die Optimierung dessen.

2 Stand der Forschung

Bisher etabliert ist die 3D-gestützte Navigation an der Wirbelsäule über CT, MRT oder 3D-C-Bogen. Jedoch ergeben sich daraus einige Nachteile: zunächst ist die nicht unerhebliche Strahlenbelastung durch die Datenakquisition für den Patienten zu benennen. Weiterhin sind die Wirbel untereinander mobil, d.h. die CT muss entweder in der Position aufgenommen werden, in der der Patient operiert wird (intraoperatives CT) oder man muss eine mögliche Ungenauigkeit mit einkalkulieren. Schließlich haben alle diese Verfahren den Nachteil großer Kosten und eines wesentlich erhöhten Zeitaufwands. Vor kurzem wurde ein System mit einer Knochenfräse 2D-basierter Navigation eingeführt und evaluiert [1]. Dieses basiert auf einem C-Bogen (Vario 3D, Ziehm Imaging), einem optischen Navigationssystem (NaviBase, RoboDent GmbH) und einer Fräse (Aesculap GmbH). Dabei soll durch intraoperative Bildakquisition von sechs Röntgenprojektionen mit verschiedenen Winkeln in der Transversalebene ein Arbeitsraum segmentiert werden. Die Fräse kann dann nur innerhalb dieses Arbeitsraumes fräsen und somit können wichtige Strukturen geschützt werden („Gating“-Funktion).

Ziel der vorliegenden Arbeit ist es, die Arbeitsraumplanungen durch 2D-Bilder des C-Bogens zu evaluieren und mit Segmentierungen anhand von CT-Datensätzen zu vergleichen.

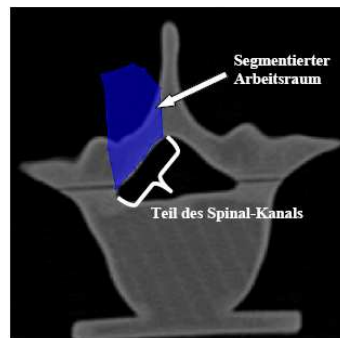
3 Material und Methoden

Ein lumbales Wirbelsäulenphantom aus mit Polyurethan infiltriertem Gips wurde für die Studie verwendet. Dieses wurde mit einem Rapid Prototyping Technology 3D-Drucker hergestellt. Die CT-Daten für dieses Phantom stammen aus dem Visible Human Project¹. Ferner wird dieses Wirbelsäulenmodell mit einem Tracker für die Navigation versetzt.

Die Bildakquisition erfolgte mit dem C-Bogen im Isozentermodus. Es wurden sechs Röntgen-Projektionen angefertigt, deren Strahlengang mit der transversalen Achse folgende Winkel einschlossen: 0°, 15°, 30°, 45°, 55° und 90°. Anschließend fanden an der NaviBase die Segmentierungen statt. Segmentiert werden sollte ein Volumen am Wirbelbogen, der üblicherweise bei einem Zugang zum Duralsack entfernt werden muss (Hemilaminektomie). Als Risikostruktur wurde die angrenzende Dura im Spinal-Kanal definiert. Die Teilnehmer wurden in drei Gruppen eingeteilt: fünf Nicht-Chirurgen (Gruppe A), fünf unerfahrene Chirurgen (Gruppe B) und ein erfahrener Chirurg (Gruppe C). Jeder absolvierte zwanzig Segmentierungen, jeweils zehn an einer anatomischen Höhe im Modell und weitere Zehn an einer anderen Höhe. Alle Teilnehmer erhielten zuvor eine schriftliche Anleitung, in dem das genaue Segmentierungsvorgehen erläutert wurde. Nach jeder Segmentierung wurde jedem Teilnehmer die Möglichkeit gegeben seine Segmentierung als Überlagerung auf CT-Schnittbildern visuell zu überprüfen. Um eine Vergleichbarkeit zum Goldstandard, der Segmentierung

¹ http://www.nlm.nih.gov/research/visible/visible_human.html

Abb. 1. Segmentierter Arbeitsraum in einem CT-Bild. Der Spinal-Kanal ist die Risikostruktur, die geschützt werden muss



am CT, herzustellen, führten alle Teilnehmer die Segmentierung der gleichen Arbeitsräume am selben Phantom an CT-Schnittbildern durch (Abb. 1).

Der Arbeitsraum in der C-Bogen-Segmentierung (Patientenkoordinatensystem) wurde als STL-Datei vom Navigationsgerät NaviBase exportiert und im Programm Polyworks (InnovMetric) in ein DICOM-Koordinatensystem (Koordinatensystem der CT-Segmentierung) überführt. Dazu wurde eine Transformationsmatrix wie folgt berechnet: aus der 0° und 90° Projektion wurden vier einfache Strukturen des Phantoms segmentiert. Diese STL-Dateien wurden zusammen mit der STL-Datei des Phantoms aus dem CT-Datensatz im Programm „PolyWorks“ ausgerichtet (Methode „best fit“). Diese Prozedur wurde 10 Mal wiederholt um den mittleren Registrierfehler zu bestimmen.

Evaluiert wurden die Zeiten pro Segmentierungsvorgang im CT und am C-Bogen, und mit Hilfe des Programms „PolyWorks“ wurde die Genauigkeit der Segmentierung berechnet und evaluiert. Gemessen wurde nur an der Fläche, die zum Wirbelkanal angrenzt, andere Grenzflächen wurden außer Betracht gelassen. Diese Fläche wurde jeweils vom gleichen Untersucher festgelegt. Das Programm wählte an dieser Fläche ca. 4000 Oberflächenpunkte pro Segmentierung aus und errechnete aus den Abständen der Überlagerung des segmentierten Randes (Oberflächenpunkt) zum Knochenrand den Mittelwert, die Standardabweichung und die maximale Überschreitung hin zum Spinal-Kanal.

4 Ergebnisse

Für die Genauigkeit der Segmentierung wurden drei Parameter herangezogen:

1. der Mittelwert der Abweichung Knochengrenze – Segmentierungsgrenze
2. die Standardabweichung vom Mittelwert
3. das Maximum der Abweichung Knochengrenze – Segmentierungsgrenze (positive Werte, Max)

Tabelle 1. Genauigkeit der Segmentierungen in den einzelnen Gruppen. Angegeben sind die Mittelwerte, deren Standardabweichungen und die Maxima der Abstände der Segmentierungsgrenze zur Knochengrenze nach Überlagerung in mm. Für die C-Bogen-Segmentierungen wurden jeweils die ersten fünf und letzten fünf Segmentierungen gemittelt. Die Werte für CT-Segmentierungen wurden über alle zwanzig Segmentierungen gemittelt. *Gruppe A* Nicht-Chirurgen, *Gruppe B* unerfahrene Chirurgen, *Gruppe C* erfahrener Chirurg, *n* Anzahl der Probanden in der Gruppe.

Gruppe	Mittelwert \pm Standardabweichung (maximaler Wert)		
	CT (20 Segmente)	C-Bogen (Segmentnummern) zu Beginn (1.-5.)	Am Ende (16.-20.)
A (n = 5)	-0,37 \pm 0,16 (0,75)	-1,75 \pm 0,67 (3,43)	-1,60 \pm 0,59 (3,03)
B (n = 5)	-0,24 \pm 0,18 (0,99)	-1,44 \pm 0,72 (2,57)	-1,53 \pm 0,41 (1,40)
C (n = 1)	-0,30 \pm 0,40 (0,64)	-0,82 \pm 1,56 (3,20)	-0,85 \pm 0,88 (0,90)

Für die Überführung der Daten vom Patientenkoordinatensystem in das DICOM-Koordinatensystem wurde ein Registrierfehler von $-0,103 \pm 0,328$ mm festgestellt mit einem Maximum von 1,010mm und einem Minimum $-0,994$ mm.

Es zeigten sich keine signifikanten Lernkurven im Bereich der CT-Segmentierung für alle drei Gruppen in Hinblick auf die Genauigkeit (Tab. 1).


Für das Maximum der Abweichung konnte in der C-Bogen-Segmentierung entlang der Versuche festgestellt werden, dass die unerfahrenen Chirurgen und der erfahrene Chirurg sich unterschiedlich darstellen: So reduzierte sich das Maximum von 2,57mm auf 1,40mm für unerfahrene Chirurgen bzw. von 3,20mm auf 0,90mm beim erfahrenen Chirurgen. Für Nicht-Chirurgen zeigte sich keine eindeutige Tendenz. Die Maxima waren allesamt größer in der C-Bogen-Segmentierung als bei CT-Segmentierung, hielten sich aber bei den chirurgischen Gruppen in der gleichen Größenordnung.

Für den Mittelwert konnte keine Tendenz für alle drei Gruppen festgestellt werden.

Für die unerfahrenen Chirurgen zeigte sich eine Verkleinerung der Standardabweichung vom Mittelwert von Anfangs $\pm 0,72$ mm auf $\pm 0,41$ mm. Auch für den erfahrenen Chirurgen zeigte sich diese Tendenz (von $\pm 1,56$ mm auf $\pm 0,88$ mm), jedoch nicht für Nicht-Chirurgen. Auch hier zeigten sich sowohl für den Mittelwert als auch für die Standardabweichung bessere Werte in der CT-Segmentierung als in der C-Bogen-Segmentierung. Abb. 4 zeigt ein Beispiel für beide Segmentierungen im direkten Vergleich.

Es zeigten sich Lernkurven bezüglich der Zeit in allen drei Gruppen, die Zeiten für eine Segmentierung betragen am Ende der zwanzig Versuche 317s, 228s bzw. 226s für Segmentierungen am CT für die Gruppen A, B bzw. C und 354s bzw. 136s am C-Bogen für Nicht-Chirurgen bzw. Chirurgen.

Abb. 2. Vergleich des Arbeitsraumes eines Segmentierungsbeispiels der a) C-Bogen-Segmentierung mit der b) CT-Segmentierung, die im CT-Bild dargestellt ist. Der segmentierte Arbeitsraum ist rot umrandet



5 Diskussion

Anhand der Studie ist zu schlussfolgern, dass Segmentierungen mit dem 3D-C-Bogen in den 2D-Bildern technisch durchführbar sind und eine hinreichende Genauigkeit [2] liefern.

Lernkurven bezüglich der Genauigkeit bei Nicht-Chirurgen fanden sich für die C-Bogen-Segmentierung nicht. Ein Grund dafür könnte die mangelnde Vertrautheit mit den entsprechenden anatomischen Gegebenheiten sein. Der Mittelwert der Segmentierung scheint keiner Lernkurve zu folgen. Allerdings zeigten sich in den chirurgischen Gruppen deutliche Verbesserungen der Standardabweichung, also eine Verbesserung der Anpassung an die Knochengrenze und damit ein deutlicher Lerneffekt. Auch die Werte der maximalen Überschreitung reduzierten sich im Verlauf der durchgeführten Segmentierungen deutlich für die chirurgischen Gruppen. Rechnet man diesen Sicherheitsabstand bei der Arbeitsraumplanung mit ein, ist eine sichere Segmentierung möglich.

Die Vertrautheit mit dem System resultiert mit in einer Beschleunigung der Arbeitszeit. Am Ende der Lernkurve war der Zeitaufwand der C-Bogen-Segmentierung sogar geringer als bei der CT-Segmentierung für Chirurgen. Mit einem Zeitaufwand von unter 3 min ist dieser Teil des Arbeitsschnittes akzeptabel für die klinische Praxis.

Literaturverzeichnis

1. Jank E, Rose A, Huth S, et al. A new fluoroscopic based navigation system for milling procedures in spine surgery. In: Procs CARS; 2006. 196–198.
2. Rose A, Jank E, Huth S, et al. Experimental comparison of fluoroscopy and CT-based segmentation for spine application. In: Procs CARS; 2006. 194–196.