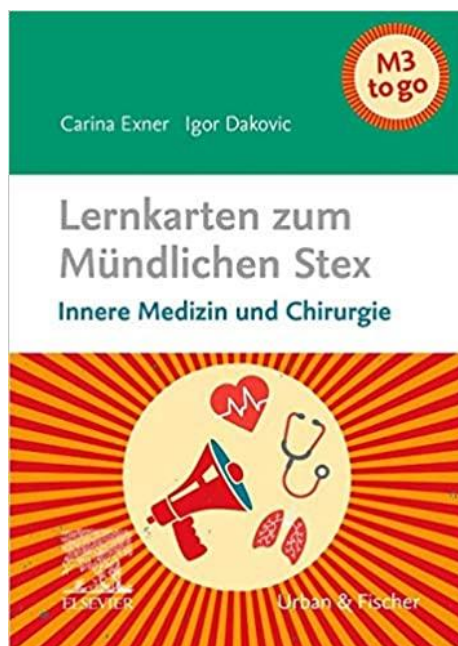

Erratum

Exner/Dakovic

Lernkarten zum Mündlichen Stex Innere Medizin und Chirurgie


ISBN 978-3-437-42905-7



Liebe Leserin, lieber Leser,
bedauerlicherweise sind uns Fehler unterlaufen. Auf folgenden Lernkarten muss es korrekt heißen:
(aktualisiert am 06.10.2022)

- COPD [III], Lernkarte 86/87: Laut neuer COPD-Leitlinie erfolgt die Therapieempfehlung nach ABCD-Gruppen (Anzahl an Exazerbationen + klinische Symptome) und nicht mehr nach GOLD (Lungenfunktion).

- Sepsis [III], Lernkarte 115: Es muss heißen: Unter Klinik: "Leitsymptome nach qSOFA-Score (Vigilanzminderung, systolischer Blutdruck < **100 mmHg**, Atemfrequenz > 22/min)"



ELSEVIER

www.elsevier.de

Empowering Knowledge™

- Milzruptur [III], Lernkarte 131: Es muss heißen: Unter Diagnostik, Apparativ: "...Freie intraabdominelle Flüssigkeit an Prädilektionsstellen: Koller-Pouch (links, zwischen Milz und Niere), Morison-Pouch (rechts, zwischen Leber und **Niere**),..."

- Schultergelenksluxation [I], Lernkarte 139: Hier hat sich ein Fehler eingeschlichen. Bei der vorderen Luxation luxiert der Humeruskopf unter den Processus coracoideus. **Es heißt also: Vordere Luxation (95%, unter Proc. coracoideus): ...**

- Sprunggelenksfraktur (SGF) [I], Lernkarte 147: Auch hier hat sich ein kleiner Fehler eingeschlichen. Supinationstrauma: Weber A, Tibiafraktur; Pronationstrauma: Weber B + C.

- Osteoporose [III], Lernkarte 156: Es muss heißen: Unter Therapie, Medikamentös: "Medikamente: Bisphosphonate (z.B. Alendronat): hemmt **Osteoklasten**,..."

- Schilddrüsenkarzinom [I], Lernkarte 167: Es muss heißen: Unter Definition: "**Medulläres Karzinom -> Tumormarker: Kalzitinin (Tumorsuche und Verlaufskontrolle)**". Es gibt keinen Tumormarker für das anaplastische Karzinom.


- Mammakarzinom [IV], Lernkarte 173: Es muss heißen: Unter Therapie, Operativ, BET plus Sentinel-Lymphonodektomie: "...Bei **negativem** LK-Schnellschnitt nur Entnahme der Sentinel-LK"

- Divertikulitis [II], Lernkarte 223: Es muss heißen: Unter Therapie bei Stadium II: "...Stadium **Ila** und **Ilb**: elektive OP im entzündungsfreien Intervall,..."

- Divertikulitis [III], Lernkarte 223: Laut neuer Divertikulitis-Leitlinie wird als antibiotische Therapie **Cefuroxim oder Ceftriaxon plus Metronidazol** empfohlen. Fluorchinolone wie Ciprofloxacin sollten nur noch bei Penicillinüberempfindlichkeit eingesetzt werden.

Wir bedauern die Fehler und danken Ihnen für Ihr Verständnis. Wir sind dankbar für jeden Hinweis, der uns hilft, dieses Werk zu verbessern. Bitte richten Sie Ihre Anregungen, Lob und Kritik an folgende E-Mailadresse: kundendienst@elsevier.com

Mit freundlichen Grüßen
Ihre Elsevier GmbH



ELSEVIER

www.elsevier.de

Empowering Knowledge™